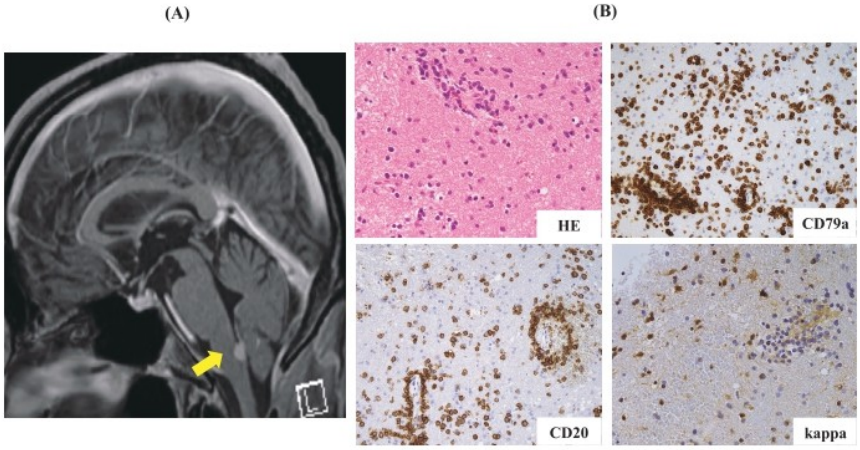

最後野症候群を呈し視神経脊髄炎関連疾患との鑑別に苦慮した中枢神経原発悪性リンパ腫

症例は 60 歳男性。2 ヶ月間持続する難治性の吃逆，嘔気・嘔吐のため当院脳神経内科を受診した。血清 sIL-2R 値は正常範囲内で，視神経脊髄炎関連疾患（neuromyelitis optica spectrum disorder, NMOSD）に特異的な抗 AQP4 抗体および抗 MOG 抗体は陰性であった。髄液中に異常細胞を認めず，オリゴグローナルバンドは陰性であった。頭部 MRI FLAIR 画像と T2 強調画像で側脳室三角部周囲および延髄最後野に均一な造影効果を呈する結節性病変を認めた（図 A）。抗体陰性の NMOSD による最後野症候群（area postrema syndrome, APS）を疑い，ステロイドパルス療法（methylprednisolone 1,000 mg/日）を 3 日間施行した。症状は改善し結節性病変は縮小したが，その後数ヶ月にわたり新規病変を伴う臨床的再発を繰り返し，ステロイドパルス療法を計 4 コース施行後，血液内科紹介となった。骨髄検査および皮膚生検で明らかな異常所見を認めず，FDG-PET/CT で異常集積を認めなかった。新規に出現した右小脳半球病変を生検し，CD20 陽性，CD79a 陽性，軽鎖制限を有する大型異常 B 細胞の浸潤を認め（図 B），primary diffuse large B-cell lymphoma of the central nerve system（CNS DLBCL）と診断確定した。R-MCV 療法施行後，busulfan + thiotepa を前処置として自家末梢血幹細胞を移植し，1 年以上寛解を維持している。最後野に病変を認め，難治性の吃逆や嘔気・嘔吐などを引き起こす APS は NMOSD の特徴的な症状の一つであり，CNS lymphoma では非常に稀である[1,2]。本例は，免疫抑制療法に抵抗性を示す APS においては，CNS lymphoma も鑑別に挙げ，脳生検を施行することの重要性を示唆する症例である。

文　献

1）Dubey D, Pittock SJ, Krecke KN, Flanagan EP. Association of extension of cervical cord lesion and area postrema syndrome with neuromyelitis optica spectrum disorder. JAMA Neurol. 2017; **74**: 359-361.
2）Zara P, Dinoto A, Carta S, et al. Non-demyelinating disorders mimicking and misdiagnosed as NMOSD: a literature review. Eur J Neurol. 2023; **30**: 3367-3376.

[1] 日本赤十字社和歌山医療センター　血液内科部，[2] 日本赤十字社和歌山医療センター　病理診断科部
大山裕司[1]，光吉貴哉[1]，上田佑衣奈[2]，小野一雄[2]，岡智子[1]

臨床血液67巻10号_0024_PictCH_No187_indd19-5.indd 1 2026/10/06 18:08:17